

SÔBRE UM CASO DE PARASITISMO HUMANO POR *LAGOCHILASCARIS MINOR* LEIPER, 1909, NO ESTADO DE SÃO PAULO, BRASIL

Paulo de Toledo ARTIGAS ⁽¹⁾, Paulo ARAUJO ⁽¹⁾, Ney ROMITI ⁽²⁾ e Mário RUIVO ⁽³⁾

RESUMO

Em paciente do sexo feminino, atualmente com 16 anos, de cor negra, natural de Piracicaba, sem nunca ter saído do Estado de São Paulo, foi constatado parasitose por *Lagochilascaris minor* em abscessos fistulosos subcutâneos no lado esquerdo do pescoço. De acordo com a anamnese, tal parasitose manifestou-se há quase 5 anos. Foram feitos tratamentos com antibiótico e cirúrgico sem resultado.

Este caso é o primeiro citado no Brasil e o 11.º da literatura compulsada, todos eles de localização no pescoço e adjacências. Os outros 10 casos foram descritos nas Antilhas (6 casos), na Guiana Holandesa (3 casos) e na América Central (1 caso).

Aparentemente o homem é hospedeiro abnormal de *L. minor*; apesar de alguns Autores citarem espécies de felídeos como seus hospedeiros naturais, até o presente ainda não foi demonstrada a existência de outro hospedeiro para *L. minor*, além do homem. Neste pormenor, as designações encontradas em diferentes livros de texto são incorretas e devem ser corrigidas.

INTRODUÇÃO

LEIPER ⁶ em 1909 descreve um ascarídeo, para o qual deu o nome de *Lagochilascaris minor*, de hábitos e forma incomuns, encontrado em abscessos subcutâneos de dois pacientes em Trinidad (Antilhas). Sugere LEIPER, no fim de seu trabalho, que o homem é hospedeiro abnormal de *L. minor* e que o "habitat" normal para êsses parasitas seria indubitavelmente o tracto alimentar de outro animal, provavelmente carnívoro.

Mais tarde, ORTLEPP ⁸, em material helmíntico coletado em hospedeiros vertebrados por Bonn , em Surinam (Guiana Holandesa), encontrou exemplares de *L. minor* pro-

venientes de abscesso mastoidiano de homem.

PAWAN ⁹, em Trinidad, encontrou em abscessos mandibular e tonsilar de homem (16 anos), nativo dessa localidade, vermes identificados como *L. minor*.

Ainda PAWAN ¹⁰, sempre em Trinidad, verificou novamente a presença, em abscessos no pescoço de paciente negro, com 19 anos, de vermes morfológicamente indistinguíveis dos exemplares previamente identificados por Leiper como *L. minor*, encontrados em abscessos subcutâneos em Trinidad, na Guiana Holandesa, e no intestino de "cloudy leopard" (*Felis nebulosa*) da América do Sul.

Apresentado ao Departamento de Higiene e Medicina Tropical, da Associação Paulista de Medicina, 4-10-1967

- (1) Docentes de Parasitologia da Faculdade de Farmácia e Bioquímica da Universidade de São Paulo, Brasil
- (2) Dermatologista da Santa Casa de Misericórdia de Santos, Estado de São Paulo, Brasil
- (3) Docente de Parasitologia da Faculdade de Ciências Médicas de Santos, Estado de São Paulo, Brasil

WINCKEL & TREURNIET¹³ afirmam que: a) *L. minor* é parasita normal de gatos selvagens e leopardos (*Felis onca*) da América do Sul, b) Bonn e coletou parasitas animais em Surinam e c) entre tais parasitas havia exemplares de *L. minor*, classificados por ORTLEPP⁸, encontrados em intestino de felinos. A seguir, descrevem o caso cl nico de uma mulher negra de Para, localidade pr xima de Paramaribo (Guiana Holandesa), apresentando no pesco o grande quantidade (mais de 900 exemplares) de *L. minor*. Afirmam ainda os Autores acima citados, que o tracto alimentar de felinos   o "habitat" normal d esses nemat deos e lan am a hip tese de que taban deos seriam vectores de ovos de *L. minor* entre leopardos e homem, uma vez que tais artr podos posam muitas v zes em mat rias fecais.

BRUIJNING¹, antes de descrever um caso de parasitose humana por *L. minor*, tece considera es com rela o ao hospedeiro normal d esse parasita. Diz Bruijning que, apesar de PAWAN¹⁰ ter afirmado que *L. minor* f ra encontrado em intestino de *Felis nebulosa* da Am rica do Sul, nenhum relato at  1957 indicou outro hospedeiro para tal parasita que n o o homem. Al m disso, ainda escreve Bruijning, *Felis nebulosa* n o ocorre na Am rica do Sul, e sim na  sia. Continuando seus coment rios, BRUIJNING¹ critica a afirma o de WINCKEL & TREURNIET¹³ de que *L. minor* foi encontrado por Bonn e no "intestino de felinos", uma vez que ORTLEPP⁸, ainda segundo Bruijning, escreveu que exemplares de *L. minor*, enviados por Bonn e, procediam de abscesso mastoidiano de homem. Critica tamb m a afirma o de WINCKEL & TREURNIET¹³ de que o hospedeiro normal de *L. minor*   *Felis onca*. Sempre em sua introdu o, BRUIJNING¹ menciona FAUST⁵ que por sua vez afirma ser "habitat" normal de *L. minor* o tracto intestinal de *Felis nebulosa*. O caso de parasitose humana descrito por BRUIJNING¹ refere-se a vermes a  le enviados por NASSY, em 1954, coletados em abscesso mastoidiano de um negro que vivia em vilarejo pr ximo de Kabel (Guiana Holandesa). Bruijning n o obteve sucesso na tentativa de infestar por via oral cobaios e gatos jovens com ovos larvados de *L. minor*, obtendo o mesmo resultado com a inser o de f meas de vermes e ovos larvados em incis es no pesco o de cobaios. Finalmente,

no sum rio de seu trabalho, afirma que os vermes em pauta se reproduzem f cilmente no "habitat" abnormal.

DRAPER² descreve o caso de uma mulher de Tobago (Antilhas) que apresentava *L. minor* nas cavidades nasais e no pesco o, tendo sido aparentemente curada 16 anos ap s o aparecimento de vermes na secre o nasal.

BUCKLEY (DRAPER & BUCKLEY³), em Trinid , localidade em que foram verificados quatro dos dez casos de parasitose por *L. minor* at  o presente descritos, necropsiou nove *Felis pardalis*, muitos gatos dom sticos e 50 *Didelphis virginiana*, com resultados negativos para *L. minor*.

Recentemente LITTLE⁷, ap s escrever que o hospedeiro natural de *L. minor* ainda   desconhecido, cita dois casos de parasitose humana, um de mulher de Tobago (Antilhas) com abscesso no pesco o e outro tamb m de mulher, de Costa Rica (Am rica Central). Com ovos obtidos de vermes d esses dois casos, Little efetuou infesta es experimentais (via oral) em gatos e camundongos, sendo que o  nico resultado positivo foi o encontro de uma larva no c rebro de um camundongo e de uma larva j  desenvolvida no pulm o de outro camundongo dos quatro infestados. Em um de tr s camundongos infestados subcut neamente com ovos infestantes, uma larva, tamb m mostrando desenvolvimento, foi encontrada na carcassa. Em 3 camundongos infestados por via subcut nea com larvas eclodidas, o resultado foi negativo. Conclui LITTLE⁷ que tais resultados invalidam o conceito de que *L. minor* seja parasita normal de felinos, uma vez que larvas de ascar deos normais de gatos (*Toxocara cati* e *Toxascaris leonina*) atingem tecidos de camundongos, a  permanecendo sem se desenvolverem.

CASO CL NICO

Paciente de sexo feminino, 16 anos, c r preta, nascida em Piracicaba em 1951. Em 1958 residiu em Leme, S o Pedro e Botucatu.

No in cio de 1963, quando tinha 12 anos, surgiu quadro caracterizado por febre, dor de cabe a e incha o no pesco o. Tais sintomas foram tidos como de caxumba. Com tratamento local caseiro, houve regress o dos sintomas, po-

rém formação de abscessos fistulizados nas regiões anterior e lateral esquerda do pescoço. Das fistulas saíam grande quantidade de pus e vermes. Assim permaneceu a paciente durante 1 ano, quando foi internada na Santa Casa de Piracicaba (1964), onde foi realizado tratamento com antibiótico. Com a inefetividade do tratamento, foi dada alta à paciente, sem qualquer modificação no quadro clínico. Acomodada à situação, assim ficou durante 2 anos, quando se deu sua chegada a Santos no início de 1966. Em novembro desse ano foi internada na Santa Casa de Santos e aí foram tentados diversos tratamentos clínicos e cirúrgicos. Nessa época o resultado do exame histopatológico foi miíase.

Em maio de 1967, foi pedida a opinião do dermatologista Dr. Ney Romiti, tendo sido notado, na região cervical esquerda, «reliquats» das intervenções cirúrgicas anteriores e nódulos inflamatórios com consistência que variava de dura fibrosa até a pastosa flutuante. Em dois pontos havia aberturas fistulosas que deixavam sair material purulento, que no primeiro exame não continha vermes (Fig. 1). Porém, a paciente continuava afirmando que geralmente com o pus saíam «bichinhos». Alguns dias após, foi verificada a presença dos vermes no material purulento, os quais foram classificados como sendo *Lagochilascaris minor*.

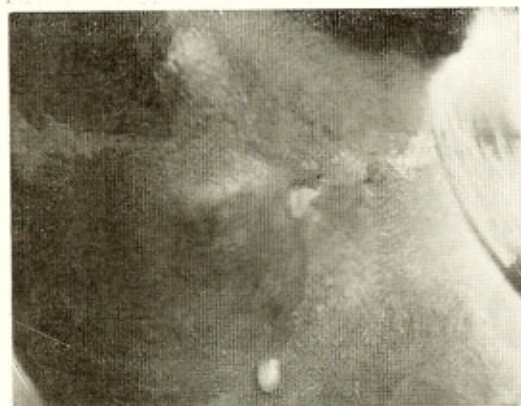

Fig. 1 — Pescoço parasitado por *Lagochilascaris minor*, com nódulos inflamatórios e saída de material purulento

DISCUSSÃO

O gênero *Lagochilascaris* Leiper, 1909 possui apenas três espécies até o presente descritas: 1) *L. minor* (genótipo) encontrada na América do Sul; 2) *L. major*, 1910 encontrada em leão africano (*Felis leo*) e, finalmente; 3) *L. turgida* (Stossich, 1902), en-

contrada por Stossich em *Didelphis crassicauda* na Argentina e nessa época descrita com o nome de *Ascaris turgida*. TRAVASSOS¹², baseando-se em exemplares encontrados em *Didelphis aurita*, capturados em Angra dos Reis, Estado do Rio de Janeiro, Brasil, redescreveu essa espécie colocando-a no gênero *Lagochilascaris*.

Os vermes por nós estudados, e encontrados na paciente mencionada, pertencem, de acordo com suas características (Fig. 2), ao gênero *Lagochilascaris* e à espécie *L. minor*.

Diferenciam-se de *L. major* pela estrutura da polpa labial que nesta espécie apresenta, em cada lobo, um lóbulo lateral, dois lóbulos terminais e um duplo lóbulo mediano (Fig. 3) (DURETTE⁴), enquanto que nos vermes por nós examinados a polpa labial é indivisa (Fig. 2-b).

Em *L. turgida*, de acordo com TRAVASSOS¹², na redescrição da espécie, as fêmeas apre-

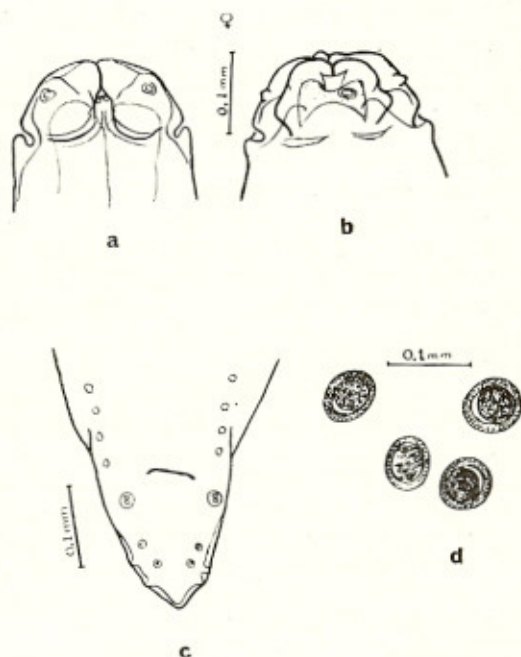


Fig. 2 — *Lagochilascaris minor*: a) extremidade anterior mostrando lábios subventrais e interlábio desenvolvido; b) lábio subventral exibindo polpa indivisa; c) face ventral da extremidade posterior de macho com papilas pré e pós-anais; d) ovos

sentam a "vulva situada na metade anterior do corpo mais ou menos na união do primeiro têtço com o segundo; o ovejetor dirigido de diante para trás; úteros duplos também dirigidos de diante para trás; ovários situados um posteriormente, cujas alças vão até perto do ânus e outro anterior cujas alças vão além da vulva, isto é, o aparelho genital fêmeo é do tipo anfidelfo de Seurat; ... extremidade posterior truncada e com um pequeno acúleo terminal de cêrca de 0,017 mm de comprimento; ... Esta espécie como se vê entra no gênero *Lagochilascaris* Leiper,

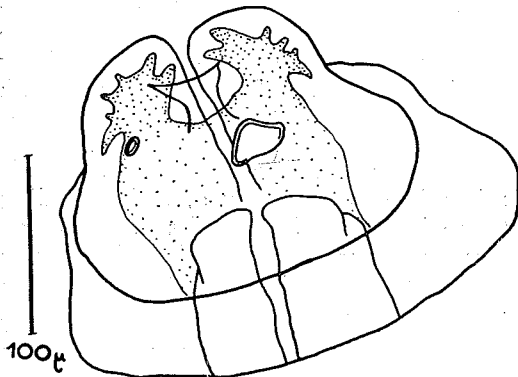


Fig. 3 — Polpa labial de *Lagochilascaris major*, apresentando cada lobo, um lóbulo lateral, dois lóbulos terminais e um duplo lóbulo mediano, segundo figura e descrição de DURETTE (1963)

1909, do qual só se afasta pela disposição do ovário anterior que tem algumas alças acima da vulva. Nos outros caracteres a concordância é completa." Ainda de Travassos, com relação ao macho de *L. turgida* "... extremidade posterior obtusa e com um espinho terminal de cêrca de 0,017 mm de comprimento... guarnecida por cêrca de 40 pares de papilas pré-anais muito pequenas e dispostas em filas simples e 4 ou 5 pares pós-anais muito pequenas e um par de forte adanal, há ainda um ímpar logo acima do ânus;..."

Diferenciam-se os nematódeos por nós encontrados de *L. turgida*, por não apresentarem, machos e fêmeas, espinho terminal na extremidade posterior, pela vagina dirigida inicialmente de trás para diante, por apresentar o útero alças anteriores à vulva (Fig. 4) e finalmente pela falta no macho da papila ímpar pré-anal (Fig. 2-c).

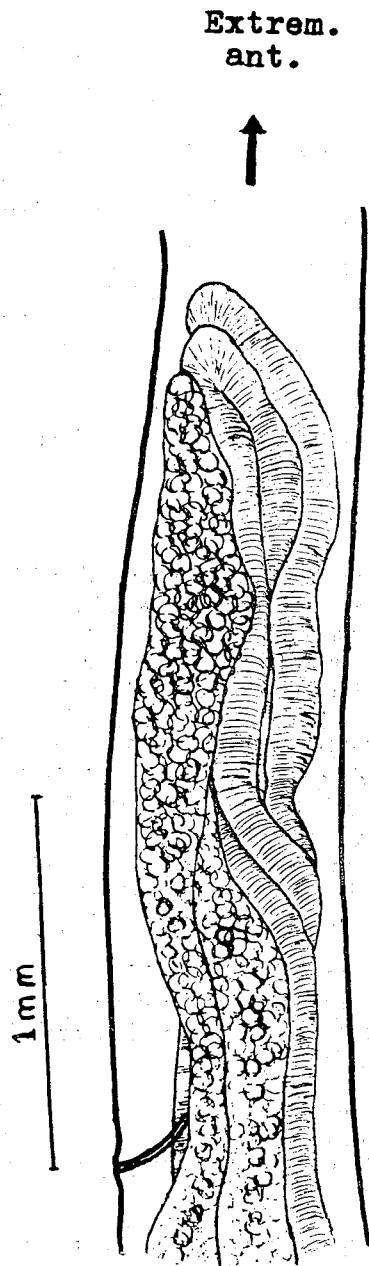


Fig. 4 — Alças ovarianas e uterinas de *Lagochilascaris minor*, localizando-se também anteriormente à vulva

Cabem aqui algumas considerações sôbre a morfologia das fêmeas de *L. turgida* dada por TRAVASSOS¹². Esse Autor afirma que *L.*

turgida “entra no gênero *Lagochilascaris* Leiper, 1909, do qual só se afasta pela disposição do ovário anterior que tem algumas alças acima da vulva...” Ora, nem na definição do gênero *Lagochilascaris* (YORKE & MAPLESTONE¹⁵ e YAMAGUTI¹⁴), nem na descrição da espécie *L. minor* dada por LEIPER⁶ há citação de que os dois ovários e os dois úteros sejam todos de localização pós-vulvar. Pelo contrário, LEIPER⁶ diz que em fêmea com 15 mm de comprimento a vulva se localiza a 6 mm da extremidade anterior, por conseguinte atrás do limite entre os dois primeiros terços e que os tubos ovarianos e uterinos ocupam o terço médio do corpo. Isto faz crer que pode haver tubos ovariano e uterino dispostos anteriormente à vulva.

CONCLUSÕES

- 1) Com relação à afirmativa de vários Autores, tais como PAWAN¹⁰, STILES & BAKER¹¹, WINCKEL & TREURNIET¹³ e FAUST & RUSSELL⁵, de que algumas espécies de felídeos seriam os hospedeiros normais de *L. minor*, corroboramos as opiniões de BRUIJNING¹ e LITTLE⁷, isto é, de que até o presente ainda é desconhecido o hospedeiro natural de *L. minor*, uma vez que a situação subcutânea dessas parasitas no homem, onde se reproduzem (BRUIJNING¹), é uma situação abnormal para ascarídeo.
 - 2) Foram infrutíferas tôdas as tentativas até o presente realizadas para reprodução experimental do ciclo evolutivo de *L. minor*.
 - 3) De acôrdo com a literatura consultada, êste caso de parasitismo por *L. minor* é o 11.º descrito; no Brasil é o primeiro caso.
 - 4) A distribuição dos casos descritos, de acôrdo com as localidades, é a seguinte:
- | | | | |
|------------------------|---|---------------------|---------|
| Antilhas | { | Trinidad | 4 casos |
| | | Tobago | 2 casos |
| América Central .. | | Costa Rica | 1 caso |
| Guiana Holandesa | | | 3 casos |
| Brasil | | Estado de São Paulo | 1 caso |

SUMMARY

A new case of human parasitism by Lagochilascaris minor Leiper, 1909, observed in the State of São Paulo, Brasil

A case of human parasitism caused by *Lagochilascaris minor* is described in a sixteen years old black woman, born in Piracicaba, State of São Paulo, South of Brasil.

The woman with parasites never left her home state. As a consequence of parasitism, subcutaneous abscesses in the left side of the neck developed. According to the anamnesis, the parasitism appeared about five years ago. No results were obtained by treating the patient either surgically, or with antibiotics.

This is the first occurrence of human *L. minor* infestation in Brasil, and, according to the literature, the 11th described. In all cases the worms were located in the neck or its approaches. The other ten cases were described in the Antilles (6 cases), Dutch Guiana (3 cases) and Central America (1 case).

Man does not seem a normal host for *L. minor*. Notwithstanding some Authors mention species of *Felidae* as normal hosts, the existence of a natural host for *L. minor* has not yet been demonstrated and all references known about this worm are concerned with human parasitism. On this subject, consignations in several text-books are not correct and must be reviewed.

REFERENCIAS BIBLIOGRÁFICAS

1. BRUIJNING, C.F.A. — Notes on *Lagochilascaris minor* Leiper, 1909. *Docum. Med. Geogr. Trop.* 9:173-175, 1957.
2. DRAPER, J. W. — Infection with *Lagochilascaris minor*. *Brit. Med. J.* 1(5353): 931-932, 1963.
3. DRAPER, J. W. & BUCKLEY, J. J. — *Lagochilascaris minor* Leiper, 1909, from a patient in Tobago. *Trans. Royal Soc. Trop. Med. Hyg.* 57:7, 1963.
4. DURETTE, M. C. — Remarques sur les anomalies du genre *Lagochilascaris*. *Bull. Soc. Path. Exot.* 56:129-133, 1963.

ARTIGAS, P. de T.; ARAUJO, P.; ROMITI, N. & RUIVO, M. — Sôbre um caso de parasitismo humano por *Lagochilascaris minor* Leiper, 1909, no Estado de São Paulo, Brasil. *Rev. Inst. Med. trop. São Paulo* 10:78-83, 1968.

5. FAUST, E. C. & RUSSELL, P. F. — *Clinical Parasitology*. 6th edition. Philadelphia, Lea & Febiger, 1957.
6. LEIPER, R. T. — A new nematode worm from Trinidad. *Proc. Zool. Soc. (London)* 742-743, 1909.
7. LITTLE, M. D. — Life cycle of *Lagochilascaris minor*. *J. Parasit.* 50:34, 1964.
8. ORTLEPP, R. J. — On a collection of helminths from Dutch Guiana. *J. Helminth.* 2:15-40, 1924.
9. PAWAN, J. L. — A case of infection with *Lagochilascaris minor* (Leiper). *Ann. Trop. Med. Parasit.* 20:201-202, 1926.
10. PAWAN, J. L. — Another case of infection with *Lagochilascaris minor* (Leiper). *Ann. Trop. Med. Parasit.* 21:45-46, 1927.
11. STILES, C. W. & BAKER, C. E. — *National Institute of Health Bulletin n.º 163*. Washington, United States Government Printing Office, 1935.
12. TRAVASSOS, L. — Pesquisas científicas realizadas em Angra dos Reis. *Fôlha Med.* 5: 152, 1924.
13. WINCKEL, W. E. F. & TREURNIET, A. E. — Infestation with *Lagochilascaris minor* (Leiper) in man. *Docum. Med. Geogr. Trop.* 8:23-28, 1956.
14. YAMAGUTI, S. — *Systema Helminthum*. Vol. III. *The nematodes of vertebrates*. Part. I e Part. II. New York, Interscience Publishers, Inc., 1961.
15. YORKE, W. & MAPLESTONE, P. A. — *The nematodes parasites of vertebrates*. London, J. & A. Churchill, 1926.

Recebido para publicação em 24/10/1967.